スポットラインを当て仮想線で求めた穿刺位置にマーキングする．内臓神経ブロックの針先は横隔膜脚の背側，椎体の前側方，腹大動脈の 3 つで仕切られたコンパートメント（retrocrural space）内に留めるようにする（**図❹**）．内臓神経ブロックで造影剤を retrocrural space に 10 mL 注入すると片側，あるいは両側のスペースに広がる（**図❺**，**❻**）．その拡がりは第 8 胸椎高から第 2 腰椎にまで及ぶ．また，造影剤の一部が動脈裂孔を通過して腹腔動脈周囲にまで拡がる．このことは内臓神経ブロックでも容易に腹腔神経叢ブロックが生じ得る（**図❼**）．

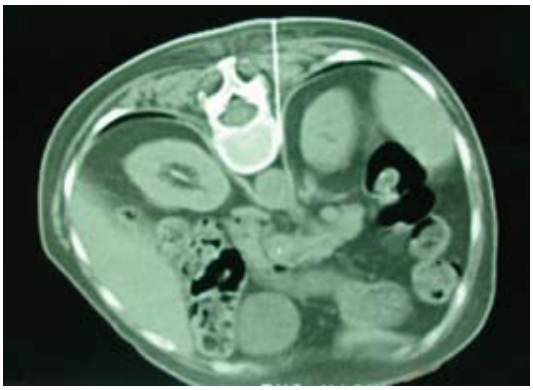

**図❹**

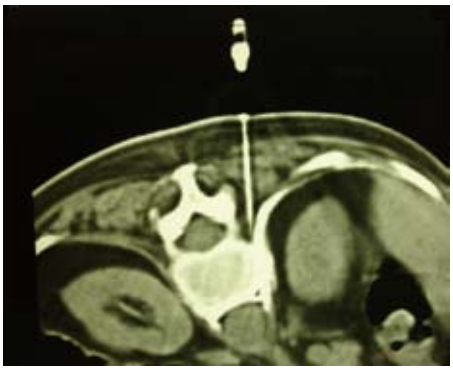

**図❺**

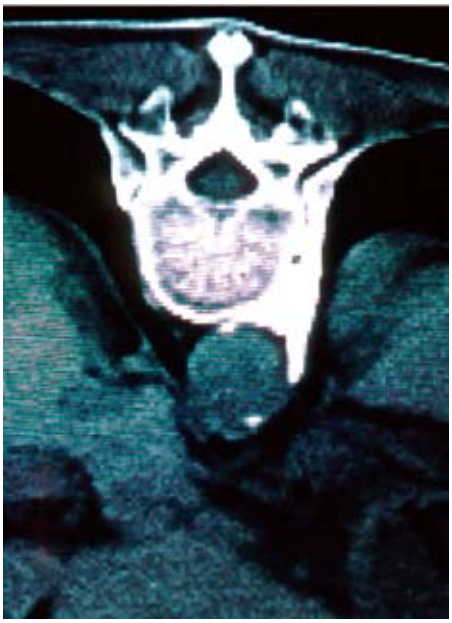

**図❻**

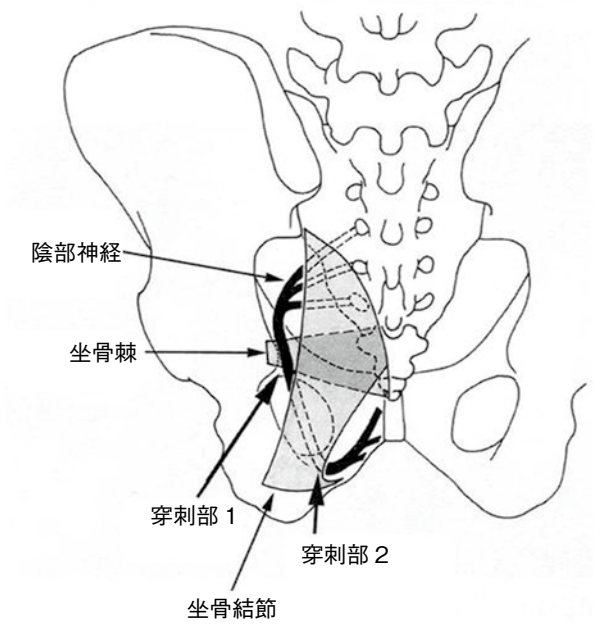


図❶　陰部神経の解剖．背側より見たもの

- 局所浸潤麻酔用の細い針：25 G カテラン針など．
- ロック式の細い延長チューブ：テストブロック注入用．
- マーキング用カテーテル：X 線不透過のカテーテルより作成．
- 腹臥位を安定させる敷き枕．
- 必要に応じて，鎮痛薬，鎮静薬，降圧薬などの薬剤．
- CT 装置：CT 透視装置付きのものを使用する．われわれは SIEMENS 社 ZOMATOM sensation または TOSHIBA 社 Aquilion 64 などを使用している．

## 3. 患者体位

ここでは，CT ガイドで行いやすい後方アプローチの方法を説明する[1]．そのため腹臥位となり，体勢を安定させる．必要に応じて下腹部に柔らかい枕などを入れる．

## 4. 手技・手順

(1)　CT ベッド上に上記の体位をとり，臀部下部の刺入部を中心に，マーキング用のカテーテルを剥がしやすいテープで貼り付ける（図❷）．

(2)　Scout view により下位骨盤腔を含んだ撮影範囲を決めて，厚さ 1 mm 前後の画像を得るように CT 撮影をする（図❸）．